

УДК 591.471.4:599.365(476)

ПАТОЛОГИЧЕСКИЕ ДЕФОРМАЦИИ ЧЕРЕПА БЕЛОГРУДОГО ЕЖА, *ERINACEUS CONCOLOR* (ERINACEIDAE, INSECTIVORA), ИЗ БЕЛОРУССКОГО ПОЛЕСЬЯ

А. А. Саварин

Гомельский государственный университет им. Ф. Скорины,
ул. Советская, 104, Гомель, 246019 Беларусь
E-mail: animals@tut.by

Принято 17 февраля 2006

Патологические деформации черепа белогрудого ежа, *Erinaceus concolor* (Erinaceidae, Insectivora), из Белорусского Полесья. Саварин А. А. — Исследована серия черепов (n = 288) белогрудого ежа — *Erinaceus concolor* Martin, 1838, обитающего на территории юго-востока Беларуси. Выявлены следующие формы патологий: вздутие лобных костей с истончением прилегающих участков, перфорация свода, диффузная деструкция верхней челюсти, вздутие предчелюстных костей.

Ключевые слова: *Erinaceus concolor*, Белорусское Полесье, череп, патология, смертность.

Pathological Deformations of the Skull of Eastern Hedgehog, *Erinaceus concolor* (Erinaceidae, Insectivora), in the Belarus Polesye. Savarin A. A. — A series of skulls (n = 288) of *Erinaceus concolor* Martin, 1838, living on the territory of the south-eastern part of Belarus is examined. The following pathologies have been found: protruding frontal bones with thinned attaching fragments, perforation of the arch, diffusive destruction of the upper jaw, swelling of the upper jaw.

Key words: *Erinaceus concolor*, Byelorussian Polesye, skull, pathology, mortality.

Введение

Белогрудый еж, *Erinaceus concolor* Martin, 1838, — широко распространенный, обычный вид насекомоядных (*Insectivora*) млекопитающих на территории Республики Беларусь (Гричик, Саварин, 1999). Несмотря на обширные сведения о биологии ежей (*Erinaceidae*), следует отметить практически полное отсутствие специальных исследований патологий черепа указанной группы млекопитающих. Даже в последних работах по морфологии и физиологии ежей эта проблема не рассматривается (Темботова, 1997; Кирилук, 1999). К сожалению, микробиологические исследования ежей Беларуси никогда не проводились.

В этой связи накопленный обширный материал по патологическим изменениям черепа *E. concolor*, обитающего на территории Белорусского Полесья, позволяет сделать не только первую попытку выявления некоторых общих закономерностей патофизиологических процессов в черепе ежей, но и высказать предположения относительно причин их возникновения. Работа выполнена на репрезентативных выборках (изучены краниологические особенности у 314 особей белогрудого ежа Белорусского Полесья). По результатам исследований опубликован ряд работ (Саварин, 2003 а, б, 2004, 2005 и др.).

Так как течение заболеваний у диких животных носит хронический характер, то патологические изменения приобретают и самые крайние (летальные) формы. Протекающие в центральной нервной системе патологические процессы вызывают множество пороков развития черепа: изменения его формы и составляющих его костей, преждевременное или позднее зарастание швов, деструкцию костной ткани, объемные отложения солей кальция, расширение черепных отверстий, истончение свода и др.

Erinaceus concolor проявляет выраженную тенденцию к синантропизации. В этой связи изучение этиологии и патогенеза деструкции черепа у особей данного вида может иметь и важное медико-эпидемиологическое значение. При условии выявления патогенных факторов белогрудый еж станет не только биоиндикаторным видом, но и, возможно, модельным для изучения общих закономерностей патофизиологических процессов у других видов млекопитающих.

Материал и методы

Сбор материала осуществлялся с 1995 по 2002 гг. на территории Гомельской обл. Республики Беларусь (Житковичский р-н, г. п. Туров — 2 экз.; Речицкий р-н, г. Речица — 1 экз., д. Горваль — 30 экз.; Мозырский р-н, д. Новинки — 1 экз.; Гомельский р-н, д. Ченки — 122 экз., д. Уза — 126 экз.; Ветковский р-н, д. Рудня — 4 экз.; Добрушский р-н, г. Добруш — 1 экз.; Лоевский р-н, г. Лоев — 1 экз.). Для сравнения проанализированы морфологические особенности черепов белогрудых ежей, отловленных нами на территории других областей Беларуси (Гродненская обл., Островецкий р-н, д. Михалишки — 6 экз.; Могилевская обл., Могилевский р-н, д. Подбелье — 8 экз.), а также хранящихся в фондовой коллекции ($n = 12$) Зоологического музея Белорусского государственного университета (БГУ, Минск).

Возраст ежей определяли по комплексу признаков: размерам, массе и окраске тела, степени стачивания зубов и окостенения черепа, промерам черепа, развитию половых органов. Часть черепов полностью разбиралась на отдельные кости с целью анализа морфологических особенностей внутренней стороны свода черепа: степени истонченности теменных и лобных костей, глубины перфорации костной ткани, наличия отложений солей кальция.

Приблизительная частота встречаемости некоторых форм морфологических преобразований черепа обусловлена тем, что учитывались лишь наиболее ярко выраженные подобные изменения, которые можно с уверенностью диагностировать именно как патологические. Под патологией подразумеваются такие изменения, которые приводят к существенным нарушениям функций мозгового отдела или черепа в целом (Неврология..., 1990: 47–48.).

Результаты и обсуждение

В результате анализа коллекционного фонда черепов *Erinaceus concolor* выявлены многочисленные патологии и аномалии:

- участки в крыше черепа без костной ткани (у 14,3% зимовавших особей, $n = 126$, Полесье), у сеголетов не выявлена;
- большие размеры брегматической кости (максимальная длина и ширина 14 и 6 мм соответственно);
- высокая частота встречаемости множественной формы брегматической кости у сеголетов (в возрасте до 3 месяцев в 100% случаев, $n = 42$) и взрослых особей (20%, $n = 180$);
- вздутие и расхождение костей на венечном, сагиттальном и чешуйчатом швах (не менее 3–5% взрослых особей);
- выпячивание лобных костей с истончением прилегающих участков (более 50% взрослых особей);
- кривизна метопического и сагиттального швов, заходящих то на левую, то на правую половину свода (единично);
- экзостоз скуловой дуги (единично), затылочной кости и затылочного отверстия (не менее 3–5% взрослых особей);
- обширная деструкция верхнечелюстной кости (около 5–10% взрослых особей);
- деформация твердого неба (единично) и др.

Проанализируем наиболее часто встречающиеся и редкие формы среди выявленных патологий черепа *Erinaceus concolor* Белорусского Полесья.

Деформация (выпячивание) лобных костей с перфорацией свода. 06.10.2002 в окр. д. Ченки Гомельского р-на отловлен самец второго года жизни. В черепе зверька выявлена резко выраженная патологическая деформация лобных костей (рис. 1, а, 1) с множественной округлой перфорацией свода (рис. 1, а, 2). Деформация обусловлена не столько экзостозом (наростом на кости, образованным костной тканью), сколько смещением лобных костей вследствие их вздутия. Область вздутия не переходит метопический шов, однако его значительно искривляет (рис. 1, а, 3).

Перфорация проявляется в нескольких морфологических вариантах: поверхностная — только наружной пластинки (*lamina externa*), сквозная — всего свода. В черепе зарегистрированы и другие патологии: экзостоз затылочного

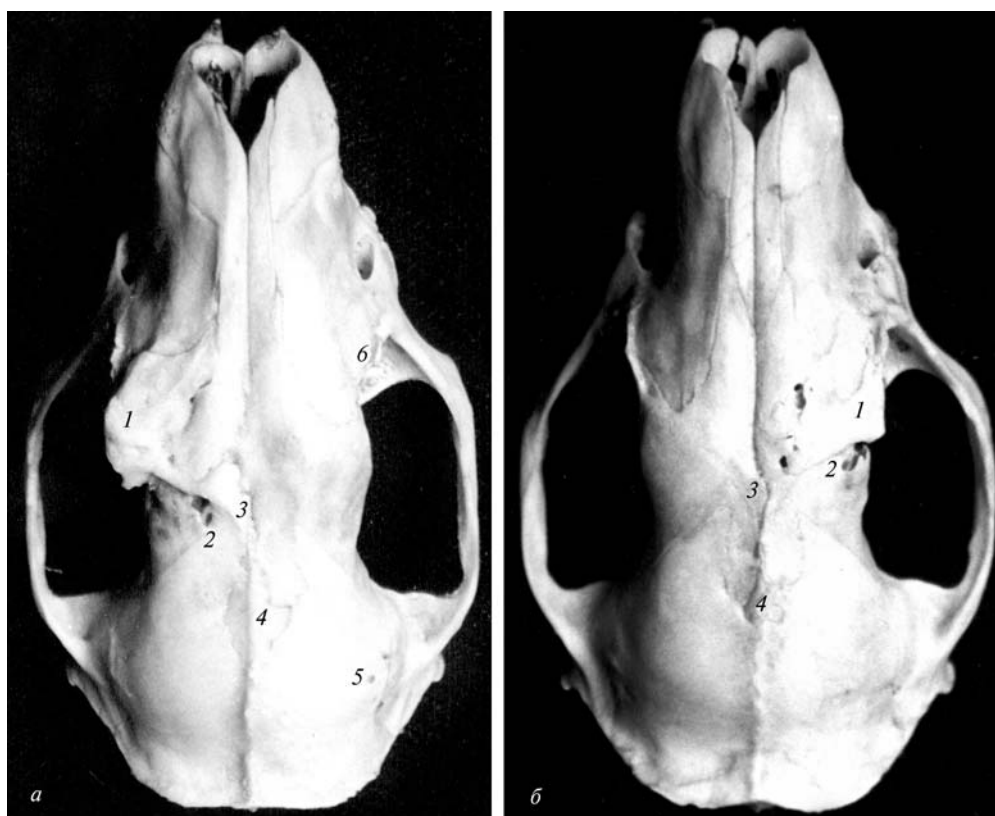


Рис. 1. Морфологические особенности черепа с деформацией мозгового отдела: *a* – самец: 1 – вздутие лобной кости с экзостозом; 2 – перфорация свода; 3 – искривленный метопический шов; 4 – большая брегматическая кость; 5 – большое количество теменных отверстий; 6 – экзостоз верхнечелюстной кости; *б* – самка: 1 – вздутие лобной кости с экзостозом; 2 – перфорация свода; 3 – искривленный метопический шов; 4 – брегматическая кость.

Fig. 1. Morphological peculiarities of skull with deformation of neurocranium: *a* – male: 1 – swelling of the frontal bone with exostosis; 2 – perforation of the arch; 3 – sutura frontalis (disfigured); 4 – big sizes of os fonticuli anterioris s. frontalis; 5 – foramen parietale; 6 – exostosis of the upper jaw; *b* – female: 1 – swelling of the frontal bone with exostosis; 2 – perforation of the arch; 3 – sutura frontalis (disfigured); 4 – os fonticuli anterioris s. frontalis.

отверстия, приводящий к уменьшению его диаметра и изменению формы; вздутие предчелюстной кости и ее деструкция; обширная правосторонняя перфорация решетчатой кости; истонченность (просвечивание) теменных и лобных костей. Подобная выраженная деформация лобной кости (рис. 1, *a*) выявлена только у взрослых особей ($n = 4$), отловленных на территории Гомельского р-на. Данный факт может свидетельствовать об обострении воспалительных процессов у ежей после зимовки (на втором и третьем году жизни), что подтверждает положение о хроническом течении заболеваний. Деформация свода может быть право- и левосторонней, причем как у самцов, так и у самок (рис. 1, *б*).

Обширная деструкция верхнечелюстной кости в зоне корневой коренных зубов. 15.08.2000 вблизи д. Уза Гомельского р-на отловлена самка на втором году жизни. В черепе выявлено патологическое разрушение верхней челюсти (рис. 2, *1*), происходившее по типу диффузной деструкции, при которой образуются обширные участки неправильной формы (Михайлов, 1989). Верхнечелюстная кость приобретает губчато-ячеистую структуру. Метастазирование охватывает и прилегающие участки черепа (рис. 2, *3*), в том числе твердое небо. На рисунке 2 представлена зарегистрированная нами крайняя степень деструкции.

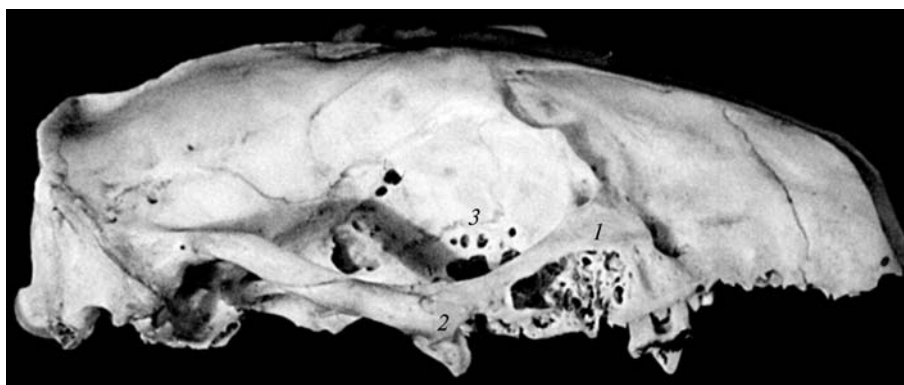


Рис. 2. Диффузная деструкция верхней челюсти (1) с экзостозом (2) и метастазированием (3).
 Fig. 2. Diffusive destruction of the upper jaw (1) with exostosis (2) and metastasis (3).

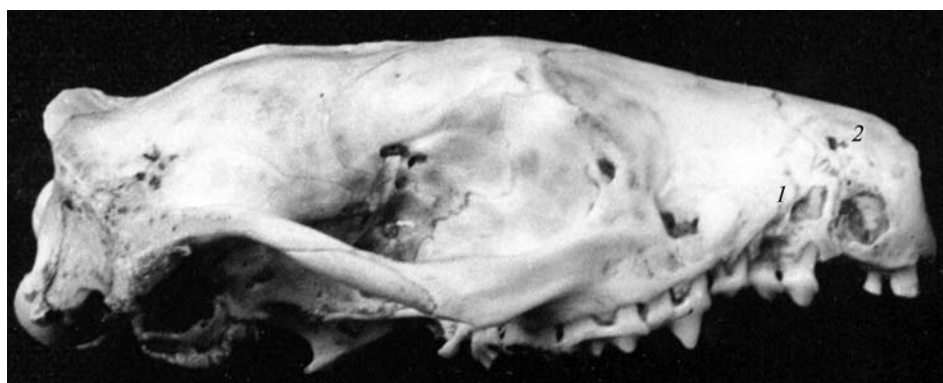

Рис. 3. Разрушение костной ткани верхней челюсти: корни зубов (1), перфорация (2).
 Fig. 3. Demolition of bony tissue of the upper jaw: roots of teeth (1), perforation (2).

Очевидно, что дальнейшее метастазирование приводит к гибели ежа. Кроме того, в данном черепе — правосторонний экзостоз скуловой дуги (рис. 2, 2), что свидетельствует о нарушении обмена солей кальция.

Локальное разрушение предчелюстной и прилежащих участков верхнечелюстной кости со стороны надкостницы с обнажением корней зубов. 07.07.2001 в окр. д. Горваль Речицкого р-на отловлена самка белогрудого ежа второго года жизни. Обе стороны лицевого отдела черепа имеют значительное разрушение костной ткани с полным обнажением корней зубов (рис. 3, 1). При этом верхний участок предчелюстной кости имел округлую перфорацию (рис. 3, 2) и в сильной степени истонченную костную ткань.

Подобная форма патологии широко распространена у различных видов млекопитающих (Кораблев, 1989). Как правило, зоологи характеризуют такую патологию как «остеодистрофию». Однако следует заметить, что остеодистрофия обусловлена нарушением процессов внутритканевого обмена веществ и характеризуется перестройкой костной структуры с замещением костных элементов остеонной и фиброзной тканью (Михайлов, 1989: 495). Мы полагаем, что этиология данной формы патологии требует уточнения в дальнейших исследованиях. Есть основание предполагать, что разрушение костной ткани может являться следствием и патофизиологических процессов онкологической природы (Рентгенодиагностика..., 1991; Перкин, 1994 и др.).

Обнажение корней зубов в различной степени выявляется не менее чем у 10% взрослых особей.

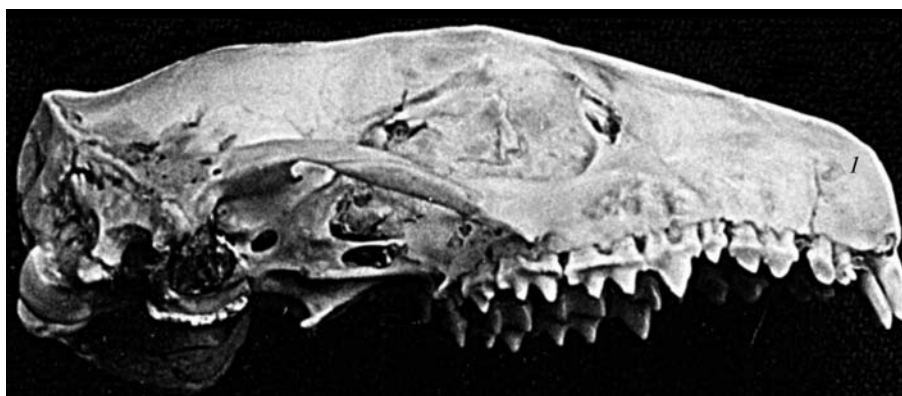

Рис. 4. Вздутие верхней челюсти с округлой перфорацией (1).

Fig. 4. Swelling of the upper jaw with roundish perforation (1).

Вздутие срединного участка предчелюстной кости с последующей прогрессирующей округлой перфорацией. 25.09.1998 вблизи д. Рудня Ветковского р-на добыт самец первого года жизни. Предчелюстные кости в черепе зверька имели явно выраженные вздутия и перфорацию (рис. 4)

Анализ всей серии черепов с данной формой патологии ($n > 150$) позволил выявить последовательность патофизиологических процессов. Разрушение предчелюстных костей начинается с их симметричного вздутия на двух сторонах черепа. По мере усиления патологического процесса происходит рост атипичной костной ткани изнутри предчелюстной кости (эффект «поднимающейся глыбы»). Новообразующаяся костная ткань разрывает предчелюстную кость с образованием округлых контуров. В дальнейшем рост костной ткани прекращается, начинается ее перфорация со стороны надкостницы с сохранением округлости контуров.

Данная форма патологии выявляется у более 50% взрослых особей.

Заключение

Выявленные морфологические изменения свода черепа (особенно вздутие лобных костей и их перфорация, истончение костей, расхождение метопического и сагиттального швов) являются достоверными признаками протекающих в центральной нервной системе патофизиологических процессов, которые вызывают внутричерепную гипертензию (Рентгенодиагностика..., 1984; Панов и др., 1965; Неврология..., 1990 и др.). Известно, что факторы образования и резорбции костной ткани координированы регулирующим воздействием центральной и вегетативной нервной системы (Рентгенодиагностика..., 1991). По данным литературы, одной из основных причин, вызывающих течение патофизиологических процессов в различных органах и тканях и приводящих к поражению центральной нервной системы у млекопитающих, является инвазия патогенными микроорганизмами (*Borrelia*, *Leptospira*, *Toxoplasma*, *Listeria*), вирусами (прежде всего рода *Flavivirus*) и даже гельминтами рода *Trichinella* (Инфекционные..., 1996; Чебышев и др., 1998). Следует добавить, что ежи выполняют важную роль в сохранении природных очагов ряда заболеваний, в том числе лептоспироза и клещевого боррелиоза, способного протекать в рецидивирующей и хронической форме.

Усиливают патофизиологические процессы и крайне неблагоприятные условия для зимовки ежей на территории Белорусского Полесья: двухмесячный период зимней спячки при отсутствии снега, незначительность снежного покро-

ва, частые оттепели и дожди в холодный период, поздние весенние заморозки и др. Это положение согласуется с данными, указывающими на высокую смертность сеголеток в зимний период и малую долю среди старших возрастных групп (Саварин, 2001).

- Гричик В. В., Саварин А. А.* О видовой принадлежности ежей (род *Eginaceus*) фауны Беларуси // Вестн. БГУ. Сер. 2. — 1999. — № 2. — С. 42–45.
- Инфекционные болезни* : Руководство для врачей / Под ред. В. И. Покровского. — М. : Медицина, 1996. — 528 с.
- Кирилук В. Е.* Основные особенности постнатального развития даурского ежа, *Mesechinus dauuricus* (Insectivora, Eginaceidae) // Зоол. журн. — 1999. — 78, № 10. — С. 1218–1227.
- Кораблев П. Н.* Патологические изменения верхнечелюстных костей лося // Экология. — 1989. — № 5. — С. 40–43.
- Михайлов А. Н.* Рентгеносемиотика и диагностика болезней человека : Справочное пособие. — Минск : Вышэйшая школа, 1989. — 450 с.
- Неврология* детского возраста: болезни нервной системы новорожденных и детей раннего возраста, эпилепсия, опухоли, травматические и сосудистые поражения : Учеб. пособие для ин-тов (фак.) усовершенств. врачей / Г. Г. Шанько, Е. С. Бондаренко, В. И. Фрейдков и др.; Под общ. ред. Г. Г. Шанько, Е. С. Бондаренко. — Минск : Вышэйшая школа, 1990. — 209 с.
- Панов Н. А., Москачева К. А., Гингольд А. З.* Руководство по детской рентгенологии. — М. : Медицина, 1965. — 451 с.
- Перкин Г. Д.* Диагностические тесты в неврологии : Пер. с англ. — М. : Медицина, 1994. — 304 с.
- Рентгенодиагностика* заболеваний и повреждений черепа / Коваль Г. Ю., Даниленко Г. С., Нестеровская В. И. и др. — Киев : Здоровье, 1984. — С. 188–190.
- Рентгенодиагностика* заболеваний челюстно-лицевой области: Руководство для врачей / Под ред. Н. А. Рабухиной, Н. М. Чупрыниной. — М. : Медицина, 1991. — С. 73.
- Саварин А. А.* Репродуктивные особенности белогрудого ежа (*Eginaceus concolor* Martin, 1838), обитающего на территории Белорусского Полесья // Вестн. НАН Беларуси. Сер. біял. навук. — 2001. — № 1. — С. 116–120.
- Саварин А. А.* Предварительный каталог патологий и аномалий черепа белогрудого ежа (*Eginaceus concolor* Martin, 1838) Белорусского Полесья // Териологические исследования. — 2003 а. — Вып. 4. — С. 29–37.
- Саварин А. А.* Краниологические особенности белогрудого ежа (*Eginaceus concolor*) Белорусского Полесья — региона глобальных техногенных воздействий // Поволж. экол. журн. — 2003 б. — № 3. — С. 259–265.
- Саварин А. А.* Каталог патологий и аномалий черепа белогрудого ежа (*Eginaceus concolor* Martin, 1838) Белорусского Полесья // Природнае асяроддзе Палесся: асаблівасці і перспектывы развіцця: Матэрыялы Міжнар. навук. канф. (Брэст, 16–18 чэрв. 2004 г.) У 2-х частках. — Ч. 1 / Рэдкал: М. П. Ярчак (адк. рэд.) і інш. — Брэст : Академия, 2004. — С. 303–308.
- Саварин А. А.* Особенности патофизиологических процессов в черепе белогрудых ежей (*Eginaceus concolor* Martin, 1838) на территории Беларуси // Актуальные проблемы экологической физиологии, биохимии и генетики животных : Материалы Междунар. науч. конф. (Саранск, март 2005 г.). — Саранск, 2005. — С. 196–200.
- Темботова Ф. А.* Ежи Кавказа. — Нальчик : Изд-во КБНЦ РАН, 1997. — 80 с.
- Чебышев Н. В., Богоявленский Ю. К., Гришина Е. А.* Гельминтозы: органно-системные процессы в их патогенезе и лечении. — М. : Медицина, 1998. — С. 205.